eakin dot®

Wählen Sie die eakin **dot®** 2-Teiler für aktive Personen mit peristomalen Hautproblemen

4 Gründe, die dafürsprechen:

1. Die Wahl des richtigen Produkts spielt bei der Genesung nach einer Stomaanlage eine wichtige Rolle.[1]
2. Pflegekraft und Patient möchten eine vorhersehbare und zuverlässige Tragezeit erreichen.[2]
3. Peristomale Hautprobleme sind eine sehr häufige frühe Komplikation in der Stomaversorgung.
4. Peristomale Hautprobleme können durch ein geeignetes Versorgungssystem korrigiert werden.[3,4]

Fallbericht von:
Karine Maréchal, Stomatherapeutin, FSK, Frankreich

Referenzen::
1. Williams J, Gwillian B, Sutherland N, Matten J, Hemmingway J, Ilsey H et al (2010) Evaluating skin problems in people with stomas. BJN 19(17): s6-15 **2.** Wound, Ostomy, Continence Nurses Society(WOCN). (2013) Colostomy and Ileostomy: Products and tips. Mt. Laurel, NJ: WOC **3.** Wound, Ostomy, Continence Nurses Society(WOCN). (2016) Peristomal skin complications: Best practice for clinicians. **4.** Hooper J (2018) Ostomy: Choosing the Right Appliance. Wound Care Education Institute www.woundcentral.com

Krankengeschichte:

- Frau N., 30 Jahre alt, leidet seit 10 Jahren an Morbus Crohn.
- Bei der Patientin wurde 2016 nach einem Abszess im Dickdarm eine Ileostomie angelegt.

Probleme:

- Patientin mit 2-teiliger Versorgung aus dem Krankenhaus entlassen. Weist Rötung um das Stoma herum auf, hat aber keinen Juckreiz. Stomatherapeutin hält Hautreaktionen für normal.
- Es erfolgt keine Nachbeobachtung durch die Stomatherapeutin.
- Zu Hause verschlimmert sich der Ausschlag, und es setzt ein Juckreiz ein. Da Frau N. dies für normal hält, lässt sie sich vom Chirurgen und Apotheker beraten, um die Probleme selbst in den Griff zu bekommen.
- Bei der chirurgischen Nachsorge rät der Chirurg ihr, sich von einer Stomatherapeutin beraten zu lassen.

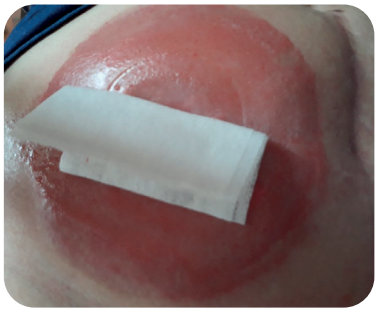

Einschätzung der Pflegekraft (1 Jahr nach Operation):

- Frau N. verwendet zahlreiche Hilfsmittel und wechselt ihre Basisplatte zweimal pro Tag.
- Sie ist sehr aktiv, macht 5 Stunden pro Woche Sport und ist berufstätig.
- Die Stomatherapeutin rät der Patientin, die Stomaversorgung zu vereinfachen

Die Pflegekraft empfiehlt eakin dot® 2-Teiler:

- Ein *skinsmart*™ Hydrokolloid für längere Tragezeit.
- eakin Cohesive® Hautschutzpaste, Stomagürtel und Puder werden ebenfalls empfohlen.

Ergebnis:

- Frau N. ist begeistert, da sie die Stomaversorgung jetzt 3 Tage lang tragen kann. Sie empfindet das Produkt als bequem.
- Frau N. nimmt die Basisplatte nach 3 Tagen ab, könnte sie aber sogar noch länger tragen.
- Beim Sport und bei der Arbeit ist sie entspannter.

Klinische Evidenz für die Wahl der eakin dot® Teiler:

- Verbessert peristomale Hautprobleme
- Einfache Handhabung
- *skinsmart*™ Hydrokolloid für längere Tragezeit
- Erfüllt die individuellen Bedürfnisse von Stomapatienten

eakin dot® | A SMALL PART OF A BIGGER LIFE

Der Patient im Fallbericht wurde durch eine Stomatherapeutin untersucht und beraten.

eakin dot®

Wählen Sie die eakin **dot®** 2-Teiler bei peristomalen Hautproblemen

4 Gründe, die dafürsprechen:

1. Die Wahl des richtigen Produkts spielt bei der Genesung nach einer Stomaanlage eine wichtige Rolle.[1]
2. Pflegekraft und Patient möchten eine vorhersehbare und zuverlässige Tragezeit erreichen.[2]
3. Peristomale Hautprobleme sind eine sehr häufige frühe Komplikation in der Stomaversorgung.
4. Peristomale Hautprobleme können durch ein geeignetes Versorgungssystem korrigiert werden.[3,4]

Fallbericht von:
Mirjam van Berkom
Case-Managerin Colon-Care und Stomaversorgung, Niederlande

Referenzen:
1. Williams J, Gwillian B, Sutherland N, Matten J, Hemmingway J, Ilsey H et al (2010) Evaluating skin problems in people with stomas. BJN 19(17): s6-15 2. Wound, Ostomy, Continence Nurses Society(WOCN). (2013) Colostomy and Ileostomy: Products and tips. Mt. Laurel, NJ: WOC 3. Wound, Ostomy, Continence Nurses Society(WOCN). (2016) Peristomal skin complications: Best practice for clinicians. 4. Hooper J (2018) Ostomy: Choosing the Right Appliance. Wound Care Education Institute www.woundcentral.com

Krankengeschichte:

- 2011: Bei Herrn V. d. B wurde endoskopisch ein villöses Adenom mit hochgradiger Dysplasie entfernt.
- 2012: Koloskopie zur Entfernung von Narbengewebe.
- September 2017: Diagnose von Enddarmkrebs.
- Oktober 2017: Anteriore Resektion + Loop-Ileostomie.
- Anleitung zu Stomaversorgung zunächst mit 1-teiligem planen Ausstreifbeutel.

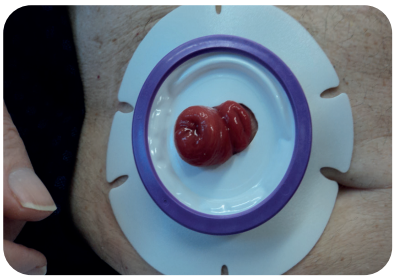

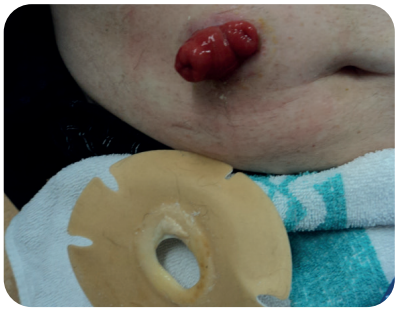

Einschätzung der Pflegekraft:

- Gesundes Stoma.
- Intakte peristomale Haut.
- Verwendung eines 1-teiligen modelierbaren Produkts wegen ödematösem, ovalem Stoma.
- Versorgt Stoma eigenständig.
- Wird nach Entlassung zu Hause durch ambulante Pflege unterstützt.

Probleme:

- 2 Wochen nach der Operation hat der Patient Probleme mit Undichtigkeiten und weist mazerierte, gerötete und geschädigte Haut auf.

Pflegekraft empfiehlt eakin dot® 2-Teiler (und Puder):

- *skinsmart*™ Hydrokolloid für eine längere Lebensdauer und eine längere Tragezeit.
- Die Form und Grösse der Basisplatte sorgen für Schutz der peristomalen Haut.

Ergebnis:

- **5 Tage** später war die peristomale Haut abgeheilt, und die Puderanwendung konnte beendet werden.
- Basisplatte bleibt 2 bis 3 Tage lang auf der Haut; Patient wechselt zudem seinen Beutel alle 2 bis 3 Tage.

«Das Anbringen mit dem Klicksystem und die Flexibilität der Basisplatte, die sich den Körperbewegungen anpasst, vermitteln ein Gefühl von Sicherheit.»

Klinische Evidenz für die Wahl der eakin dot® 2-Teiler:

- Verbessert peristomale Hautprobleme
- Einfache Handhabung
- *skinsmart*™ Hydrokolloid für eine längere Tragezeit
- Erfüllt die individuellen Bedürfnisse von Stomapatienten

Der Patient im Fallbericht wurde durch eine Stomatherapeutin untersucht und beraten.

eakin dot®

Wählen Sie die eakin **dot®** 2-Teiler bei einer peristomalen Wunde

4 Gründe, die dafürsprechen:

1. Die Wahl des richtigen Produkts spielt bei der Genesung nach einer Stomaanlage eine wichtige Rolle.[1]
2. Pflegekraft und Patient möchten eine vorhersehbare und zuverlässige Tragezeit erreichen.[2]
3. Peristomale Hautprobleme sind eine sehr häufige frühe Komplikation in der Stomaversorgung.
4. Peristomale Hautprobleme können durch ein geeignetes Versorgungssystem korrigiert werden.[3,4]

Fallbericht von:
Jacqueline Cornelissen
Stomatherapeutin, Canisius-Wilhelmina-Spital, Nimwegen, Niederlande

Referenzen:
1. Williams J, Gwillian B, Sutherland N, Matten J, Hemmingway J, Ilsey H et al (2010) Evaluating skin problems in people with stomas. BJN 19(17): s6-15 2. Wound, Ostomy, Continence Nurses Society(WOCN). (2013) Colostomy and Ileostomy: Products and tips. Mt. Laurel, NJ: WOC 3. Wound, Ostomy, Continence Nurses Society(WOCN). (2016) Peristomal skin complications: Best practice for clinicians. 4. Hooper J (2018) Ostomy: Choosing the Right Appliance. Wound Care Education Institute www.woundcentral.com

Krankengeschichte:

- 69-jähriger Patient mit Rektumkarzinom, das mit Chemo- und Strahlentherapie behandelt wurde, und permanenter Kolostomie.
- Versorgt sein Stoma eigenständig.
- Wurde mit 1-teiligem Ausstreifbeutel, der täglich gewechselt wird, nach Hause entlassen.



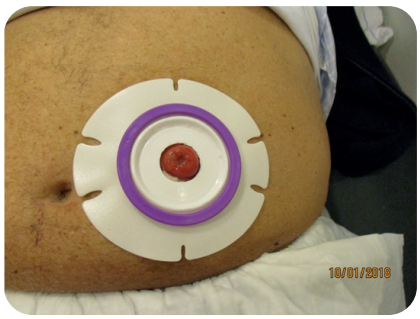

Probleme:

- Schmerzhafte, feuchte Wunde unter dem Stoma.
- Versorgung häufig undicht

Pflegekraft empfiehlt die eakin dot® 2-Teiler:

- eakin **dot®** 2-Teiler verringern die Belastung durch häufige Versorgungswechsel. Basisplatte wird nur zweimal wöchentlich gewechselt.
- Pflegekraft empfiehlt ausserdem eine Alginat-Wundauflage für 1 Woche, um die Feuchtigkeit aus der Wunde zu absorbieren.

Einschätzung der Pflegekraft:

- Nach **1 Woche** heilt die Wunde gut, sodass die Alginat-Wundauflage nicht mehr erforderlich ist.
- Zusätzliche Verwendung von eakin **Cohesive®** SLIMS, um die Wundfeuchtigkeit in den Griff zu bekommen.
- Nach **2 Wochen** , ist die Wunde vollständig verheilt, die eakin **dot®** 2-Teiler werden weiterverwendet.

Ergebnis:

- Die längere Lebensdauer vom *skinsmart*™ Hydrokolloid bietet eine Tragezeit von 3 bis 4 Tagen.
- Pflegekraft und Patient empfanden die eakin **dot®** 2-Teiler als einfach in der Handhabung und als sehr effektiv bei der Behandlung anspruchsvoller Hautprobleme und zur Linderung der Folgen einer Hautschädigung.

Klinische Evidenz für die Wahl der eakin dot® 2-Teiler:

- Verbessert peristomale Hautprobleme
- Einfache Handhabung
- *skinsmart*™ Hydrokolloid für eine längere Tragezeit
- Erfüllt die individuellen Bedürfnisse von Stomapatienten

Der Patient im Fallbericht wurde durch eine Stomatherapeutin untersucht und beraten.

eakin dot®

Wählen Sie die eakin **dot®** 2-Teiler bei peristomalen Hautproblemen

4 Gründe, die dafürsprechen:

1. Die Wahl des richtigen Produkts spielt bei der Genesung nach einer Stomaanlage eine wichtige Rolle.[1]
2. Pflegekraft und Patient möchten eine vorhersehbare und zuverlässige Tragezeit erreichen.[2]
3. Peristomale Hautprobleme sind eine sehr häufige frühe Komplikation in der Stomaversorgung.
4. Peristomale Hautprobleme können durch ein geeignetes Versorgungssystem korrigiert werden. [3,4]

Fallbericht von:
Jozé Bernsen & Romana Vrugteveen Fachkräfte für die Stoma- und Wundversorgung. Röpcke-Zweers-Spital/ Saxenburgh Gruppe

Referenzen:
1. Williams J, Gwillian B, Sutherland N, Matten J, Hemmingway J, Ilsey H et al (2010) Evaluating skin problems in people with stomas. BJN 19(17): s6-15 2. Wound, Ostomy, Continence Nurses Society(WOCN). (2013) Colostomy and Ileostomy: Products and tips. Mt. Laurel, NJ: WOC 3. Wound, Ostomy, Continence Nurses Society(WOCN). (2016) Peristomal skin complications: Best practice for clinicians. 4. Hooper J (2018) Ostomy: Choosing the Right Appliance. Wound Care Education Institute www.woundcentral.com

Krankengeschichte:

- Frau RJ, leidet an Divertikeln und gutartigen Polypen.
- 2017 Hartmann-Resektion mit endständiger Kolostomie.
- Nach Schlaganfall 2011 auf Pflege angewiesen.
- Patientin kann nicht sprechen und hat Schwierigkeiten, ihre Situation zu verstehen.
- Mit geschlossenem 2-teiligem System aus dem Spital entlassen.

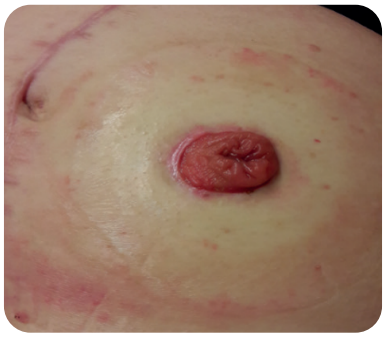

Probleme:

- Entwickelte 9 Monate nach der Operation eine peristomale Exkoriation, die zu einer undichten Stomaversorgung führte.

Einschätzung der Pflegekraft

- Peristomale Haut mit Exkoriation.
- Juckreiz – mit antimykotischer Creme behandelt.
- Undichtichkeiten.
- Wechselnde Ausscheidungen, insbesondere unter antibiotischer Behandlung wegen Harnwegsinfektion.

Pflegekraft empfiehlt die eakin dot® 2-Teiler:

- *skinsmart*™ Hydrokolloid für eine längere Lebensdauer bietet längere Tragezeit und haftet selbst bei dünnflüssigen Ausscheidungen gut an der Haut.
- eakin **dot®** 2-Teiler sind für die Pflegeperson einfach zu handhaben und stellen das Selbstvertrauen wieder her.

Ergebnis:

- Peristomale Haut verbessert.
- Keine Undichtigkeiten mehr. Haut juckt nicht mehr.
- Patientin fühlt sich sicher.

*«Die Basisplatte von eakin **dot®** ist bequem, einfach zu handhaben und anzubringen. Die Patientin fühlt sich wieder sicher.»*

Klinische Evidenz für die Wahl der eakin dot® 2-Teiler:

- Verbessert peristomale Hautprobleme
- Einfache Handhabung
- *skinsmart*™ Hydrokolloid für längere Tragezeit
- Erfüllt die individuellen Bedürfnisse von Stomapatienten

eakin dot® | A SMALL PART OF A BIGGER LIFE

Der Patient im Fallbericht wurde durch eine Stomatherapeutin untersucht und beraten.

ED2PC/CS8 (DE)