

eakin **Cohesive**[®] groß für die Versorgung von stark angegriffener Haut

eakin
Cohesive[®]
Hautschutzringe

Fallbericht eingereicht von:

Alexandra Esteban, Stomatherapeutin, CHG-Krankenhaus, Montauban, Frankreich

Hintergrund

- 66-jährige Frau
- Bettlägerig nach Notfallanlage eines Kolostomas nach Verschluss
- März 2022: stationäre Aufnahme in die Klinik für Viszeralchirurgie, wo die Stomaversorgung erfolgte
- Die Stomaroutine umfasste den 2-teiligen planen Ausstreifbeutel ~~Coloplast~~ Sensura Mio, 70 mm, und das Brava Pflasterentferner-Spray.
- Nach der Entlassung aus dem Krankenhaus blieb die Patientin in einer Altenpflegeeinrichtung, wo sie auf die Hilfe des Pflegepersonals angewiesen war, um ihr Stoma zu versorgen.

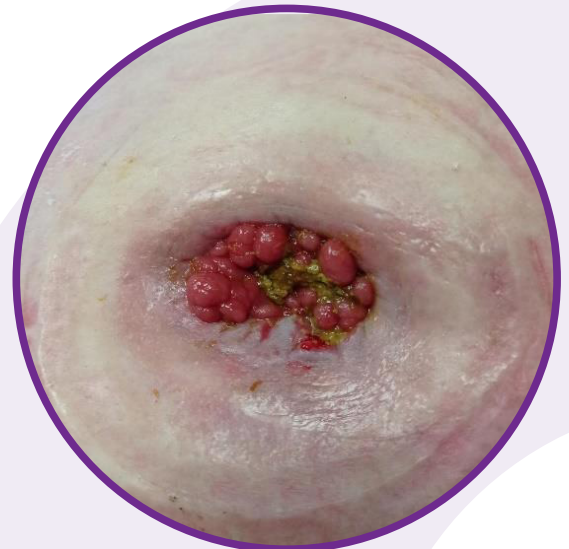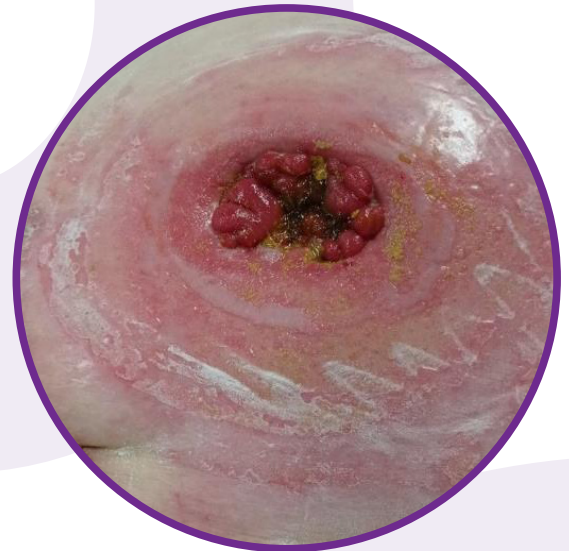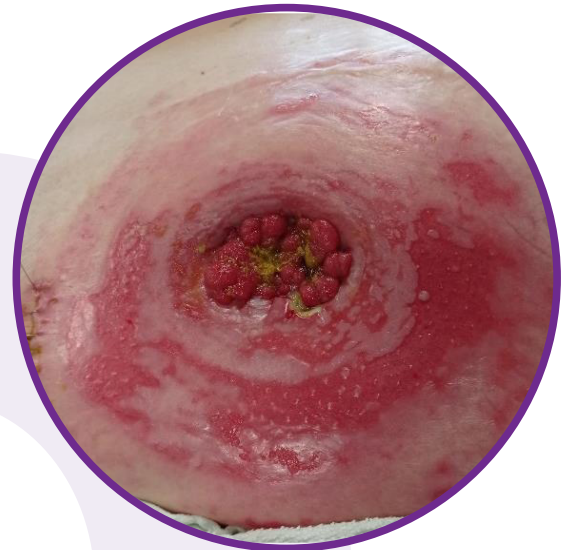
Aufgetretene Probleme

- Ungeschulte Pflegekräfte, so dass die Stomaversorgung der Patientin nicht richtig ausgeführt wurde und ständige Leckagen auftraten
- Bei Beutelleckagen in der Nacht waren keine Pflegekräfte verfügbar.
- Die Beutelleckagen führten zu erheblicher peristomaler Mazeration.
- Zahlreiche Mittel und Produkte wurden ausprobiert, führten aber zu keiner Verbesserung des peristomalen Hautzustands.

Stomatherapeutische Empfehlung

Nachdem diverse Marken versucht worden waren, wurden zur Lösung der peristomalen Hautprobleme und zum Erreichen einer sicheren langfristigen Stomaroutine Produkte von **eakin**[®] vorgeschlagen.

Dank der Anwenderfreundlichkeit und der Hautschutzeigenschaften der Produkte umfasste die neue Stomaversorgungsroutine nicht nur den ~~flexi-konvexen~~ eakin **dot**[®] 2-Teiler in 80 mm, sondern auch einen großen eakin **Cohesive**[®] Hautschutzring, eakin **Contour**[™] Fixierstreifen, die eakin **Cohesive**[®] Hautschutzpaste sowie eine Stomabandage.



Problemlösung dank des großen eakin Cohesive® Hautschuttrings

Nach entsprechender Anleitung kommen die Pflegekräfte in der Altenpflegeeinrichtung nun gut mit der Stomaversorgungsroutine der Patientin zurecht, was sich in einer erheblichen Verbesserung zeigt.

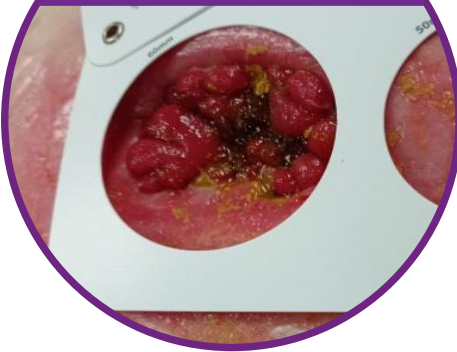Haut: Die Haut hat sich von der peristomalen Mazeration erholt, es konnte keine Allergie gegen die Produkte festgestellt werden.

Stomaversorgung: Es traten keine Leckagen auf und das Pflorgeteam fühlt sich bei der Stomaversorgung sicher.

„Es ist notwendig und wichtig, dass Fachkräften Pflegeprotokolle oder sogar Fotomontagen zur Verfügung gestellt werden, um eine professionelle Vorgehensweise zu standardisieren und somit Problemen vorzubeugen.“

Alexandra Esteban

Exaktes Ausmessen
des Stomas



Sicheres Anlegen
des großen **Cohesive®**
Hautschuttrings



Anbringen der
Basisplatte



Anwendung der
eakin **Cohesive®**
Hautschutzpaste für
noch mehr Sicherheit



Einrasten des
eakin **dot®** Stomabeutels
plus Anwenden der
eakin **Contour™** Fixierstreifen
für zusätzliche Sicherheit



Verwendete Produkte von eakin®

eakin **dot®** Basisplatte, 80 mm, für eakin **dot®** 2-Teiler
eakin **dot®** Ausstreifbeutel Standard
eakin **Cohesive®** groß
eakin **Cohesive®** Hautschutzpaste

~~839830~~
~~839922~~
~~839001~~
~~839010~~